Lane Medical Library

Aus der chirurg. Veterinärklinik der Universität Gießen
Direktor: Geheimer Medizinalrat Prof. Dr. W. Pfeiffer

Über einen Fall von heterotoper Polyodontie beim Pferde

Dissertation

zur Erlangung der Doktorwürde
der veterinär-medizinischen Fakultät der Hessischen
Ludwigs-Universität zu Gießen

vorgelegt von

Ewald Quas genannt Möllmann
aus Sendenhorst

Buchdruckerei E. Holterdorf, Oelde i. Westf.
1934

Aus der chirurg. Veterinärklinik der Universität Gießen
Direktor: Geheimer Medizinalrat Prof. Dr. W. Pfeiffer

Über einen Fall von heterotoper Polyodontie beim Pferde

Dissertation

zur Erlangung der Doktorwürde
der veterinär-medizinischen Fakultät der Hessischen
Ludwigs-Universität zu Gießen

vorgelegt von

Ewald Quas genannt Möllmann
aus Sendenhorst

Buchdruckerei E. Holterdorf, Oelde i. Westf.
1934

Gedruckt mit Genehmigung
der veterinär-medizinischen Fakultät zu Gießen.
Referent:
Geheimer Medizinalrat Professor Dr. W. Pfeiffer

Literaturverzeichnis

Koiransky: Archiv für Tierheilkunde. 29. Bd., S. 109.

König: Sächsischer Veterinärbericht. Jg. 1876, S. 32.

Gurlt: Magazin für Tierheilkunde. Jg. 1874, S. 441, Jg. 1839, S. 123; Jg. 1851, S. 99.

Clark: Jahresberichte für Veterinärmedizin. Jg. 25, S. 141.

Röder: Sächsische Veterinärberichte. 1903, S. 272.

Stevenson: Jahresberichte für Veterinärmedizin. Jg. 26, S. 113.

Tremann: Jahresberichte für Veterinärmedizin. Jg. 28, S. 113.

Schulze: B. T. W. Jg. 1907, Nr. 14, S. 230.

Joest: B. T. W. Jg. 31, Nr. 6, S. 61.

Melin: Jahresberichte für Veterinärmedizin. Jg. 44, S. 243.

May: B. T. W. Jg. 28, S. 893, Nr. 48.

Römpler: Mitteilungen Praxis Preuß. 1873-74.

Joest: Dresdener Hochschulberichte 1910.

Mörkeberg: Jahresberichte für Veterinärmedizin. Jg. 36-37, S. 61.

Lohoff: Monatsschrift für Tierheilkunde. 14. Bd., S. 481.

Digitized by the Internet Archive
in 2026

https://archive.org/details/IA40154009_0083

Einleitung und Schrifttum

Die Entstehung der Zähne geht oft außerhalb der normalen Zahnreihe vor sich. Diese Anomalie ist bedingt durch Absprengung eines Zahnkeimes im Frühstadium der embryonalen Entwicklung.

Solche Zähne oder Zahnanlagen sind fast bei allen Tieren und in den verschiedensten Organen gefunden worden. Eingehend berichtet das Schrifttum über solche Funde am Grunde der Ohrmuschel, die dann als Ohrzysten und dergl. beschrieben worden sind. Auf diese soll hier aber nicht näher eingegangen werden.

Dagegen sind nicht so häufig Fälle von Zahnbildungen in anderen Körperteilen angegeben, darunter die meisten im Bereiche des Kopfes. Oefters sind diese Gebilde in eine Zyste eingeschlossen.

So beobachtete Lagan, zitiert nach Koiransky, im Jahre 1887 ein Zahnteratom am linken Oberkiefer eines Pferdes. Die Perkussion des aufgetriebenen Os maxillare sup. ergab einen dumpfen Schall. An der linken Seite bestand eitriger Nasenausfluß, und das Atmen an dieser Stelle war erschwert. Lagan trepanierte und fand eine Zyste mit kleinen Zähnen gefüllt. Die Zahl der letzteren betrug über 400; sie waren bis Grützenkern groß und alle zusammen von einer sehr gefäßreichen Kapsel umgeben.

Gurlt (1891), zitiert nach Koiransky, fand in den Winkeln zwischen den Aesten des Unterkiefers bei einem Pferde eine faustgroße, bewegliche und fluktuierende Zyste. Dieselbe enthielt Flüssigkeit, Haare und einen gebogenen Zahn, der einem Spitzzahn glich. Dieser Zahn war mit seiner Wurzel durch ein Knochenstück, Rudiment der Alveole mit der äußeren Haut und Schleimhaut verbunden.

Koiransky (1899) berichtet über einen seiner Länge nach gebogenen Zahn mit einer hohlen Wurzel, den er in einer exstirpierten Geschwulst bei einem fünfjährigen Wallach fand. Die Geschwulst, die dem Pferde angeboren war, und in Walnußgröße auf der unteren Hälfte des Nasenbeines und der Satura nasalis stand, trug auf der Höhe eine Oeffnung, von der aus man mit der Sonde in einen Fistelkanal gelangte und in der Tiefe einen beweglichen, rauhen Gegenstand fühlte. Der Letztere war für einen Knochensequester gehalten worden. Bei der Operation fand er dann den beschriebenen Zahn.

Bei einem Schwein fand König (1876) während einer Sektion an den Siebbeinmuschel zwei Zahnzysten. Die eine Zyste, von losem Bindegewebe umgeben, erschien rundlich (4,5 cm im Durchmesser) und ziemlich derb. Beim Durchschnitt zeigte sich die 1 cm dicke Wandung ziemlich fest, aber rötlich gefärbt, aus osteoidem Gewebe bestehend. Auf ihrer inneren Fläche trug sie saftreiches graues Bindegewebe und auf mäßig weichem Pulpapolster sitzend einen 3 cm langen, 1½ cm hohen und 1½ cm breiten Zahn mit zahlreichen Höckern. Die zweite Zyste war der ersten ähnlich. Die mikroskopische Untersuchung bestätigte, daß die Zystenwand wesentlich aus osteoidem Gewebe bestand, von dem nur wenige Balken verkalkt waren und daß der aus Dentin aufgebaute Zahn einen nur dünnen und weichen Schmelzüberzug trug, dessen Schmelzprismen sich leicht abstreichen und isolieren ließen.

Nach v. Ostertag hat Hertwig den ersten Fall dieser Art bei einem zweieinhalb Jahre alten Fohlen beobachtet und als „fötale Zahngeschwulst" beschrieben. Bei dem Tiere bestand seit einem Jahre eine Anschwellung des Oberkiefers, welche fest, unbeweglich und nur wenig schmerzhaft war. Die Geschwulst drückte die Backen und Lippen zur Seite und entstellte so das Ansehen des Tieres. Außerdem war das Kaugeschäft behindert. Hertwig operierte die Anschwellung und fand unter einer etwa 1½ Linien dicken Knochenwand eine Geschwulst, in welcher fast sämtliche Zähne des Pferdegebisses, wenn auch klein und unentwickelt, zugegen waren. Die Zähne lagen so lose auf ihrer Unterlage, daß sie mit den Fingern entfernt werden konnten.

v. Ostertag beschreibt einen ähnlichen von Lohoff genau untersuchten Fall von Zahnteratom in den Kieferhöhlen eines Pfer-

des. Es handelt sich hier um ein zweieinhalbjähriges Fohlen, das seit mehreren Monaten schwer atmete, Nasenausfluß zeigte und nach und nach eine Anschwellung der rechten Gesichtshälfte erkennen ließ. Das Tier wurde notgeschlachtet. Die anatomische Untersuchung des Kopfes ergab bei der Betrachtung von außen eine unförmliche, diffuse Auftreibung im Bereiche des rechten Oberkieferbeines, die sich namentlich im Bereiche der Jochleiste markierte und deren Konturen verwischte. Die Alveolarfortsätze und der harte Gaumen zeigte nichts Besonderes. Die ersten Backzähne waren regelmäßig durchgebrochen, der sechste noch nicht. Nach Anlegung eines sagittalen Sägeschnittes wurde festgestellt, daß die Nasenscheidewand medianwärts ausgebuchtet war. Nach Entfernung derselben zeigte sich die Oberkiefer- und Nasenkieferhöhle in ihrem ganzen Umfange durch eine Geschwulst ausgefüllt, welche sich über den Alveolarboden der Backzahnalveolen unter seitlicher Verdrängung der Düttenbeine bis zur Höhe des hinteren Randes des dritten Prämolaren erstreckte. Die Geschwulst war auf der Oberfläche hökkerig und mit einer derben, sich glatt anfühlenden schleimhautähnlichen Membran überzogen. An der Oberfläche der Geschwulst hoben sich durch Vertiefungen kleinere und größere, erbsen- bis walnußgroße Knoten von runder, ovaler und wurstähnlicher Gestalt ab. Die Geschwulst nahm ihren Ausgang von der Alveole des fünften Backzahnes und umlagerte den noch in der Beule des Kieferbeines steckenden sechsten Backzahn vollständig. Die Gesamtmasse der Geschwulst bestand aus zahlreichen kleineren Geschwülstchen, welche ohne Ausnahme mehr oder weniger große Zähne enthielten. Die Zahl der in Gesamtgeschwulst enthaltenen Zahnanlagen war auf mehrere Tausend zu schätzen. In ihrem histologischen Bau entsprachen sie im allgemeinen dem eines normalen Zahnes.

Einen ähnlichen Fall traf Leisering an.

Gurlt sah derartige Teratome am Samenstrang, Hoden und im Kehlgang. In einem Falle war der Zahn von unregelmäßiger Form nebst Haaren, Talg- und Schweißgemisch im Hoden eines neunjährigen Hengstes gefunden.

In einem anderen Falle enthielt der in der Bauchhöhle retinierte Hoden eines dreijährigen Kryptorchiden eine steinharte

Masse, die aus Backzähnen bestand; drei davon ließen sich gut absondern, die übrigen waren verwachsen.

Ebenso fand Clark bei der Kastration eines Hengstes den rechten Hoden steinhart. Er enthielt eine Dermoitzyste mit Schneide- und Backzähnen von etwa 60 Gramm Gewicht.

Einen dem von mir untersuchten ähnlichen Fall beschreibt Röder. Ein siebenjähriger Schimmelwallach wurde wegen Verdachts auf Nekrose der Nasenmuschel der Klinik zugeführt. Es machte sich die Trepanation der Nasenhöhle mit Ausmeiselung eines Stückes Nasenbein notwendig, um zum Krankheitsherd zu gelangen, und es konnten nun aus der Nasenmuschel zehn kleinere sogenannte erratische Zähne entfernt werden im Gesamtgewicht von 37 Gramm.

Stevenson entfernte bei der Operation eine am linken Unterkiefer eines dreijährigen Pferdes sitzende Zahnzyste. Sie enthielt insgesamt 431 Zähne der verschiedensten Größe und Form.

Tremann fand in einer Zyste am Oberkiefer eines Pferdes 104 Zähne.

Eine etwas genauere Beschreibung gibt Schulze über ein Zahnteratom in den Kieferhöhlen eines Schweines. Klinischer Befund: Weibliches Schwein, etwa elf Monate alt, von immerhin noch gutem Nährzustand und kräftiger Konstitution. Schon in der Ruhe fällt das schniefende, sichtlich angestrengte Atmen auf. Die Untersuchung des Kehlkopfes und der Luftröhre — soweit dieses möglich — ergibt nichts, was für die Ursache der Dyspnoe in Frage kommen könnte. Die Oberkiefergegenden dagegen sind beulenförmig aufgetrieben. Die Haut, die über der Schwellung verschiebbar ist, zeigt keine pathologische Dickenzunahme. Die Konsistenz der Auftreibung ist derb. Nasenausfluß besteht nicht. Diagnose: Tumor in den Oberkieferhöhlen. Das Tier wurde geschlachtet. Pathologisch-anatomischer Befund: Die normal eingedrückten Oberkieferbeine sind hier in ihrem ganzen Umfange stark ausgebuchtet. Die Ausbuchtung nimmt von vorn nach hinten an Umfang zu. Dabei sind die Oberkiefer elastisch, geben auf Druck nach und lassen sich leicht mit dem Messer durchschneiden. An den Nasenbeinen und dem Gaumen sind keine Formveränderungen nachzuweisen. Bei der Zerlegung des Kopfes in Querschnitte zeigt sich, daß die bei

normalen Verhältnissen recht kleinen Sinus maxillares in ihrer gesamten Ausdehnung gewaltig erweitert und in einem grauweißen, etwas rötlich angehauchten, ziemlich derben, soliden Gewebe ausgefüllt sind. Die so auseinander getriebenen Sinuswände sind durch Druckatrophie papierdünn geworden. Infolge der Ausdehnung des Sinus nach innen ist der Nasenraum fast vollständig verengt.

Bei der angegebenen Zerlegung stieß der Verfasser etwa in der Höhe des M. 2 mit dem Messer in jeder Kieferhöhle und fast an der korrespondierenden Stelle auf einen harten Körper. Beide Gebilde stellen glanzlose, weiße, stark zerklüftete Dentinschalen dar. Jedes Zahngebilde enthält sechs tiefe Höhlungen, in welche ebensoviele rotgefärbte Zapfen der Pulpa hineinreichen. Die Zähne selbst sind von einer grauen, glänzenden gelatinösen Masse umgeben. Von oben gesehen gleichen die Gebilde den aneinander gelegten Kronen zweier Molaren, nur sind die sonst so schön abgerundeten Kronhügel in mehr oder weniger hohle und scharfe Spitzen ausgezogen. Außer dieser beiden Odontoiden konnte Verfasser nichts Zahnähnliches im ganzen Tumor nachweisen. Bei der weiteren Sektion des Kopfes, insbesondere des Siebbeins, zeigten sich keine Abweichungen von der Norm. Es handelt sich demnach im vorliegenden Falle um ein verhältnismäßig seltenes Zahnteratom in den Kieferhöhlen, durch das eine schwere Stenose der Nasenhöhle hervorgerufen worden ist.

Joest berichtet über eine interessante Zahnheterotopie beim Pferde — zitiert nach Müller. Das Pferd war wegen „subacuter Gehirnentzündung" getötet. Das Gehirn ließ an seiner Basis in der Gegend des rechten Trigonum olfactonium eine knochenharte, mit der Dura, jedoch nicht mit den Schädelknochen verwachsene Hervorragung erkennen, die im großen und ganzen stumpf vierkantig erschien und etwa die Größe der Krone eines Pferdezahnes besaß. Diese zahnkronenartige Bildung, die schräg nach unten und rechts gerichtet war, besaß eine gleichmäßig gelblichweiße Farbe, war von einer dünnen Gewebschicht überzogen und lief in zwei wurzelartige Fortsätze aus, von denen der rechte in den rechten, der linke in den linken Seitenventrickel frei hineinragte. Das Bemerkenswerteste am vorliegenden Fall liegt besonders darin, daß der in der Schädelhöhle vorgefundene

Zahn nicht in Verbindung mit den Schädelknochen stand, und daher zum großen Teil innerhalb des Gehirns lag, ferner darin, daß er an der Hirnbasis und nicht an den Seitenstellen des Schädels auftrat.

Einen dem vorhergehenden recht gleichenden Fall beobachtete Mellin — zitiert nach Sahlstedt. Eine achtjährige Stute, die wenigstens fünf Jahre eine knochenharte Geschwulst hinter dem rechten Ohr gehabt hatte, stürzte eines Tages im Stalle und blieb im komatösen Zustande liegen, der zur Notschlachtung führte. Durch die Sektion des Schädels wurden in der pars mastoida und der Squama temporalis fünf massive unregelmäßige Backenzähne, die zusammen 400 Gramm wogen, sichtbar. Einer der Zähne ragte als großer Knochenpfeiler vor der pars mastoidea in die Schädelhöhle bis an die Medianebene hinein. Von der Geschwulst ausgehend fanden sich in der Kranialhöhle drei dünnwandige, epithel bekleidete Zysten, die 150 ccm schleimige, dunkelfarbige Flüssigkeit enthielten. Rechte Occipital- und Temporalbögen waren bis auf eine dünne Hülle um die Seitenventrickel reduziert. Auch Ammornshorn, Lobus piriformis, Thalamus, Corpora quadrigemina und Schädeldach der rechten Seite waren reduziert.

Einen Fall atypischer Polyodontie beim Kalb gibt May bekannt. An der linken Seite nahe am Grunde des Zungenbändchens in der Höhe des Eckschneidezahnes hing pendelnd an einer Schleimhautfalte ein etwa haselnußgroßes Gebilde. Dasselbe war deutlich als Zahnfleisch zu erkennen, in dem halbkreisförmig vier deutlich erkennbare Schneidezähne saßen, die nur etwas kleiner waren als die eigentlichen Schneidezähne.

Mörkeberg behandelte ein einjähriges Fohlen, das kurze Zeit Nasalstenose und starke Deformität des Gesichtes dargeboten hatte. Die Ursache der Symptome war eine Geschwulst, die die stark erweiterten Sinushöhlen (Sinus maxilaris und molaris) füllte. Die Geschwulst wurde durch vier Trepenationsöffnungen operativ entfernt. Dieselbe bestand aus einem weichen pulpaähnlichen Gewebe, das eine große Anzahl (etwa 200 Stück) meist sehr kleiner Zähne, unregelmäßige Fragmente und Zahnkeime enthielt. Die Neubildung wurde als ein odontogenes Teratom gedeutet. Die entfernte Geschwulstmasse hatte ein Gewicht von 350 Gramm.

Schließlich sei noch erwähnt, daß Römpler in der Rachenhöhle einer Kuh, die längere Zeit schlecht gefressen hatte, eine länglich harte etwa ein Pfund schwere Geschwulst, welche vom Gaumensegel bis in die Tiefe des Schlundkopfes reichte und mit dem Zungenbein, mit dem Unterkiefer, überhaupt mit der Umgebung eine sehr feste Verbindung eingegangen hatte; sie erschien durch einzelne tiefe Einschnürungen vielfach zerklüftet. In der Geschwulst befanden sich zwei harte zahnähnliche Gebilde von der Größe gewöhnlicher Backenzähne.

Außer an den erwähnten Stellen fanden sich Zahngebilde noch am Oberhauptsbein und im Samenstrang.

Eigene Untersuchung

Ein weiterer Fall kam in der hiesigen Klinik zur Behandlung.

Am 30. Juli 1928 wurde ein eineinhalbjähriger Wallach des Arbeitsschlages mit dem Vorbericht eingeliefert, daß er seit längerer Zeit nur mit verstärktem Geräusch atme und sich Nasen- und Augenausfluß zeige.

Bei näherer Betrachtung bemerkt man rechterseits mittelstarken Nasen- und Augenausfluß von wässerig-schleimiger Beschaffenheit. In dieser Gegend erscheint die Nase aufgetrieben und verdickt. Daselbst hört man bei der Inspiration ein schniefendes Atmengeräusch. Bei der Sondierung der rechten Nasenhöhle mit der Nasensonde ist dieselbe nicht passierbar. Es besteht in ihr eine knochenharte Auftreibung. Die linke dagegen ist vollkommen frei und gangbar. Von den Nüstern aus sieht man zwischen Nasen- und Kieferbein eine derbe Geschwulst in etwa Fingerlänge von den Nüstern entfernt. Hält man den linken Naseneingang zu, so verstärkt sich das Atmengeräusch noch bedeutend. Die rechten Kehlgangslymphknoten sind geschwollen.

Temperatur, Puls und Atmung halten sich sonst in normalen Grenzen.

Am 31. Juli wird dann die Operation vorgenommen. Nach entsprechender Vorbereitung wird etwa 4 cm oberhalb der Incisura Naso — Maxilaris am liegenden Tiere die Nasenhöhle trepaniert. Von der Trepanationsöffnung ist das obere Ende der knochenharten Geschwulst erreichbar. Die ungefähr kugelige, höckerige Geschwulst sitzt auf einem gradartig aus dem Boden der Nasenhöhle hervorspringenden Stiel. Von den Nüstern aus ist mit einer Zange sehr schwer an der Geschwulst vorbeizukommen. Die Nasenscheidewand ist von ihr eingebeult. Der gradartige Stiel wird mit einem Zahnmeisel von den Nüstern her abgestemmt und die Geschwulst hervorgezogen. Danach ist die

Nasenhöhle frei bis auf einen etwa walnußgroßen knochenharten Vorsprung am oberen Ende des genannten Stieles. Da dieser etwas beweglich ist, wird er mit dem Schleifenmesser relativ leicht herausgelöst. Es erweist sich als ein von krümeligem hartem Gewebe umgebenes Zahngebilde, das sehr üblen Geruch verbreitet.

In der Maulhöhle ist im Bereiche der Prämolaren, die mit dem Sitz der Geschwulst in der Nasenhöhle korrespondieren, keine Abweichung von der Norm erkennbar; auch sitzen die Zähne fest. Es ist aber in der Maulhöhle ebenfalls etwas krümelige Masse vorhanden, deren Austrittstelle aber nicht gefunden werden kann.

Um die starke Blutung, die etwa vier Liter betrug, zu stillen, wurde die rechte Nasenhöhle tamponiert.

Der Heilungsprozeß verlief gut, und am 27. August konnte der Patient dem Besitzer wieder übergeben werden. Wie derselbe später mitteilte, ist die Wunde gut ausgeheilt.

Die Geschwulst wurde in 10 % Formalin in der Sammlung aufbewahrt.

Makroskopischer Befund der beiden bei der Operation exstirpierten Stücke der Geschwulst.

Das größere seitlich abgeplattete Stück hat eine herzförmige Gestalt von der Größe eines Gänseeies. Der Längsdurchmesser beträgt 9 cm, der Querdurchmesser 6 cm. An der dicksten Stelle mißt es 3½ cm. Es ist von einer derben Schleimhaut überzogen, in der sich einige seichte Vertiefungen befinden. An der breiteren Basispartie ragt stielartig eine etwa 2-Markstück große an den Rändern gezackte Knochenplatte hervor, an derem Grund sich eine Schleimhautfalte befindet. Diese Knochenplatte war mit ihrer Unterlage fest verwachsen. Von der Schleimhaut zieht sich zu einer kleinen rundlichen Einsenkung in dieser Platte eine Spange. An dem oberen der Schädelhöhle zugekehrten Ende dieses Stückes ist die Schleimhaut zerfetzt, und tiefe Löcher gehen in den Tumor. Es ist dies die Stelle, wo das Zahngebilde, das zweite Stück des Tumors, mit dem größeren verbunden war. Die Farbe zeigte verschiedene Abstufungen von bläulichschwarz, schokoladenbraun, schmutziggrau bis gelblichweiß. Die Konsistenz ist sehr derb und nach der Mitte zu knochenhart

Die Schnittfläche in der Längsachse ist glänzend, körnig und in der Hauptsache von gelblichweißer Farbe. In der Nähe der Knochenplatte am Rande ist sie jedoch scharf graubraun abgesetzt. Zwei Schichten lassen sich deutlich unterscheiden. Die hellere, speckige, bindegewebige, halbkreisförmige Randschicht ist derb und fest, die innere etwas gelblicher. Sie hat als Grundlage ein knochenhartes Gerüst, dessen Hohlräume von einer schleimigen-gallertigen-markigen Masse ausgefüllt sind.

Das kleinere Stück, etwa walnußgroß, hat ein ganz anderes Aussehen. Es ist 4½ cm lang, 3½ cm breit und dick und knochenhart. Die der Nasenhöhle zugekehrte Fläche ist gewölbt und zur Hälfte von braungrau gefärbtem Schleimhautgewebe überzogen. Die freie Hälfte gleicht dem Zahnbein und ist etwas eingebuchtet. Die der Unterlage aufgesessene Fläche ist stark zerklüftet, hat Risse und Furchen und läuft in einen etwa ½ cm hohen Zapfen aus. In der Mitte der Länge nach durchschnitten gleicht es einem in der Längsrichtung durchschnittenen Backzahn. Vier längsovale Vertiefungen, die den Pulpahöhlen gleichen, sind ausgefüllt von einer grießähnlichen grauweißen Masse. Eine der Höhlen, und zwar die größte, ist nach dem freien Ende zu, eine andere zum Ansatzende hin offen. Nach der Nasenhöhle zu beträgt die Dicke einer Höhlenwand 5—6 cm, während die Höhlen unter sich durch nur ein bis zwei mm dicke knochenharte Stränge getrennt sind.

Zwecks histologischer Untersuchung wurden mikroskopische Präparate angefertigt, und zwar derart, daß von beiden Stücken je aus der Mitte eine 5 mm dicke Scheibe gesägt wurde. Die Scheiben wurden in Würfel zerschnitten von etwa 1—1½ cm Seitenlänge. Ein Teil derselben von der weicheren Randpartie konnte mit dem Gefriermikrotom geschnitten werden. Der größte Teil jedoch mußte entkalkt werden und wurde hierzu in fünfprozentige Salpetersäure gelegt. Da die Präparate zum Teil ziemlich brüchig, porös und von größeren und kleineren Höhlen durchsetzt waren, wurden sie in Zelloidin eingebettet. Zur Färbung wurde die Doppelfärbung mit Hämatoxylin-Eosin und die Weigertsche Eisen-Hämatoxylin-Färbung in ihrer Verbesserung mit der von Giesonschen Methode angewandt.

Histologische Untersuchung des größeren Stückes: Die Oberfläche der größeren Geschwulst ist von

einem verschieden dicken mehrschichtigen Zylinderepithel bekleidet, deren oberste Schichten jedoch an manchen Stellen den Charakter von Pflasterzellen angenommen haben. Im Bereiche dieser Zellschicht sind überall Exsudatzellen in mäßiger Menge anzutreffen. Das Epithel ruht auf einer papillenfreien aber welligen bindegewebigen Unterlage. Zum Teil ist das Epithel aber nur mehr mit seinen basalen Schichten vorhanden, zum Teil fehlt es auf weite Strecken hin ganz. Das Bindegewebe tritt dann frei an die Oberfläche. An 2 bis 3 Stellen ziehen sich von den Basalzellen ausgehend schmale lange Epithelzapfen in die Tiefe mit teils rundlichen und teils flachen Epithelien. Diese Epithelzapfen weisen in etwas weiterer Tiefe ein wechselnd weites Lumen auf. Es sind Drüsengänge, deren Wand mit 1—2schichtigem kubischem Epithel ausgekleidet ist. Das Ende dieser Gänge bildet eine etwas sackartige Ausbuchtung. In der Randzone besteht die Tumormasse aus lockerem, zum Teil ödematösen Bindegewebe, das viele myxomatöse Zellen und in der subepithelialen Schicht diffuse Blutungen aufweist, die auch an den epithelfreien Zonen auftreten. Außerdem sieht man in dem subepithelialem Gewebe der Tiefe zu an Zahl abnehmend diffuse Rundzelleninfiltration. In der Tiefe beschränken sich diese Rundzelleninfiltrate hauptsächlich auf die Umgebung der Gefäße. Die exsudativen Zellen, besonders in der submukösen Schicht, sind teils Lymphozyten, teils Leukozyten, teils Plasmazellen. Außer diesen Infiltraten findet man reichlich Erytrozyteninvasionen. Mit Blutgefäßen ist die ganze Gewebschicht reichlich versehen. Im submukösen Gebiet sind die Capillaren stark ausgeweitet und zum Teil strotzend gefüllt. Alle Blutgefäße weisen eine schleimhautwärts verlaufende Richtung auf. Dem Innern zu sind inselartig größere Blutextravasate und stark erweiterte dicht zusammenliegende Gefäße zu sehen. Außerdem befinden sich in derselben Gegend größere Lücken in dem sehr ödematösen Gewebe. Weiter zentralwärts schließt diese Bindegewebschicht mit einer ziemlich dicht infiltrierten, stärker vaskularisierten Zone ab. Ihr liegen wohl ausgebildete Knochenbalken an. Es ist das die Grenzlinie zu dem zentralen Knochenkern, der eine Spongiosa mit weiten Fettmarkräumen darstellt. Der Uebergang erfolgt ziemlich unvermittelt. In der Grenzschicht haben die Knochenbalken zum Teil unregelmäßig zackigen Verlauf und sind mit einer intensiv gefärbten Lage von Osteoblasten umgeben, zwi-

schen denen an einigen Stellen Riesenzellen in Erscheinung treten. Das Balkengewebe selber zeigt keine oder nur ganz schwache Lamellenzeichnung. Die Knochenbälkchen in dem übrigen Knochenmark weisen ebenfalls einen Besatz von Osteoblasten auf. Diese sind jedoch viel zarter und fehlen an manchen Balken vollkommen. Die Lamellenzeichnung in den Bälkchen ist dagegen viel deutlicher. Am unteren Ende liegen Knochenbälkchen ohne eine entzündliche Reaktion im Bindegewebe. In dem Mark bemerkt man zahlreiche Fettzellen, die teils nahe zusammen liegen, teils durch eine breite, homogene, rötlich gefärbte Zwischenlage getrennt sind. In dem Fettmark selbst finden sich an manchen Stellen diffuse Blutinfiltrationen. An mehreren Stellen sind größere Lücken mit einer homogenen plasmaartigen Masse ausgefüllt. Nach der Ansatzstelle zu sind die Knochenbälkchen dichter gelagert und nehmen an Umfang bedeutend zu. Der Osteoblastenbesatz ist hier nur an ganz wenigen Stellen oder überhaupt nicht zu erkennen. Das Fettmark weist zentralwärts noch umfangreichere Blutinfiltrate auf, in deren Nachbarschaft scharfe Pigmentablagerungen zu sehen sind. Der Basis zu verschwinden allmählich die Fettzellen und das Mark geht langsam über in eine mäßig rundzellen- und kapillarenreiche homogene oder feinstreifige Substanz, die am Basisrande wiederum in ein zellenreiches derbes Bindegewebe übergeht. An der Basaloberfläche findet sich auf einer kurzen Strecke eine undeutliche einschichtige Epithellage, während im übrigen die Oberfläche rauh und zerfranst ist. An mehreren Stellen dieser Basisoberfläche gehen vom Rande aus mehrschichtig gelagerte hohe Epithelzellen in die Tiefe und bilden eine becherförmige Einstülpung, die nach dem Rande zu offen ist.

Histologische Untersuchung des Zahngebildes: Die histologische Untersuchung der basalen Hälfte von dem median angelegten Schnitt durch die Zahngeschwulst ergibt folgenden Befund: Durchaus die Hauptmasse des Gewebes wird dargestellt vom Dentin. Dieses Dentin ist am Grunde solide, nach der Mitte des Zahngebildes jedoch weist es verschiedene Lücken auf. Von eben dieser Seite ragt eine Schmelzeinstülpung schlauchförmig in das Dentin hinein. Diese Schmelzeinstülpung ist im allgemeinen schmal, jedoch kommen breitere Stellen vor. Die Grenze zwischen dem Dentin und Schmelz ist zum Teil

deutlich linienförmig gekennzeichnet, zum Teil erfolgt ein unmittelbarer Uebergang von einem Gewebe zum andern. An der Innenseite der Schmelzeinstülpung liegt wiederum eine wechselnd breite Dentinschicht. Außerdem liegen in dem vom Schmelz umgebenen Hohlraum sehr unregelmäßig geformte, kugelige oder blumenkohlartige, mit kürzerem oder breiterem Stiel mit der Dentinauskleidung verbundene Dentinmassen. In Fortsetzung des eben beschriebenen Schnittes findet man auf dem Schnitt von der periphären Hälfte des Zahngebildes die Fortsetzung des eben beschriebenen Schmelzschlauches, der sich am oberen Ende des Präparates konisch schließt. In der Schlauchhöhle liegen wiederum kugelige, brombeerartige Dentinmassen. Zum Teil aber ist die unscharfe unzernagte Innenfläche mit einem unregelmäßigen dicken Belag von krümeliger Masse bedeckt. Die Wandsubstanz selber dieses Dentins ist an einer Stelle von unregelmäßig gestaltetem Hohlraum umzogen, dessen Wand zahlreiche Unebenheiten und knopfförmige Vorsprünge, an anderen Stellen wiederum einen Belag von homogener Masse aufweist. Dieser Dentinschlauch ist umgeben von einer unregelmäßig gefransten breiten Schicht von Zement. Jedoch ist die Verbindung zwischen den beiden Substanzen oftmals unterbrochen und es liegen an manchen Stellen viele kleine strukturlose Kugeln. Ferner ist der Rand sowohl des Dentins wie des Zements zum Teil fransig, zum Teil mit gröberen Buchten und Vorsprüngen versehen. In einem 1 cm parallel seitlich von beschriebenen Präparat gelegten Schnitt findet man in der basalen Partie eine kleine konische Schmelzeinstülpung, die sich durch ihre fein-längsfaserige Struktur auszeichnet. An der Innenfläche dieser Schmelzeinstülpung sieht man durch eine dunklere Linie getrennt einen wechselnd schmalen Belag von Dentin, der den Hohlraum der Einstülpung bekleidet. Die Innenseite dieses Dentinbelages ist dunkel gefärbt, unregelmäßig, weist knopfartige Vorsprünge auf und ist zum Teil mit dunkelgefärbter faseriger Masse belegt. In dem Hohlraum liegen schwarz gefärbte strukturlose Massen. An die Außenseite der ganzen Einstülpung schließt sich eine unregelmäßig gestaltete, breite Schicht von Dentin an. Der Struktur nach findet man die unregelmäßig verlaufenden Dentinkanälchen, zum Teil aber fehlen diese Kanälchen und es ist nur eine undeutliche Längsstreifung oder zirkuläre Schichtung zu erkennen. In dem Dentin finden sich

viele unregelmäßig gestaltete Hohlräume, die mitunter so aneinander liegen, daß sie wie kavernöses Gewebe aussehen. In den Hohlräumen selber liegen zum Teil amorphe Massen eingebettet, zum Teil größere und kleinere Dentinkugel (Kuppen von Vorsprüngen), zum Teil wieder jenes dunkel gefärbte faserige Gewebe, das vorher bereits erwähnt wurde. Ein großer Hohlraum inmitten der Dentinsubstanz ist ausgefüllt mit einer bindegewebigen Substanz, deren Maschen dicht angefüllt sind mit mittelgroßen, runden Zellen. Auch finden sich zahlreiche kleinere Gefäße in letzterem Gewebe vor. An der Außenseite, die sehr unregelmäßig und buchtig geformt ist, liegt eine unregelmäßige Schicht derben Bindegewebes mit vielen Kapillaren. Weiter peripherwärts findet man zwei langgestreckte Schmelzeinstülpungen, deren Hohlräume zum Teil ausgefüllt sind mit dunkel gefärbten bröckeligen und heller gefärbten homogenen Massen. Umgeben sind diese parallel zueinander laufenden Schmelzeinstülpungen mit einer wechselnd breiten Lage normalen Dentins. Die Grenzlinie zwischen dem Dentin und Schmelz ist zum Teil gerade, zum Teil weist sie viele Buchten auf.

In einem anderen Schnitt aus der Mitte des Präparates findet sich eine kräftig entwickelte, konisch zulaufende Schmelzfalte, die an der Innenseite mit einer unregelmäßig geformten mit vielen Buchten und Höckern versehenen Dentinlage bedeckt ist. In der Nähe der Grenzlinie beider Schichten liegen mehrere unregelmäßig geformte, dunkel gefärbte Herde, aus krümeliger Masse bestehend. Die Außenseite der Schmelzfalte ist bedeckt mit einer breiten Lage Dentins.

Somit finden wir in den histologischen Schnitten aus der Mitte der Zahngeschwulst, daß das Gebilde sich zusammensetzt aus Schmelz und Dentin. Der Schmelz bildet mehrere parallel zueinander liegende Einstülpungen, die sowohl an der Innen- wie der Außenseite mit verschieden breiten Lagen von Dentin umgeben ist. Die Grenze zwischen beiden ist sehr unregelmäßig, oftmals ganz unterbrochen und in den Lücken liegen dann an vielen Stellen kleinkulige oder ungeformte Einlagerungen. Das Dentin an der Innenwand der Schmelzeinstülpungen zeichnet sich aus durch verschieden große blumenkohlartige Vorsprünge. In dem äußeren Dentin finden sich viele verschieden große Hohlräume mit Dentininseln oder krümeligen Detritusmassen. An

einer Stelle findet sich in der Dentinmasse ein größerer Hohlraum mit pulpaartigem Gewebe. In dem Hohlraum, der von den Schmelzfalten umgeben ist, liegen zum Teil strukturlose, krümelige oder faserige Massen.

Die vorliegende Untersuchung ergibt, daß es sich bei der exstirpierten Geschwulst um einen neugebildeten, entzündungsfreien, porösen Knochenwuchs handelt, der von dem Boden der Nasenhöhle seinen Ausgang genommen haben muß. Dieser Knochenvorsprung ist umgeben von einer breiten Bindegewebschicht, die eine mäßige Entzündung aufweist. Die ganze Geschwulst ist von Nasenschleimhaut überzogen. An der Kuppe dieser Neubildung liegt ein Zahn, der seinem Aufbau nach als Backzahn anzusprechen ist. Bemerkenswert ist das Vorhandensein von Detritusmassen innerhalb der Schmelzeinstülpungen, ferner das Vorhandensein von Hohlräumen innerhalb des Dentins, die zum Teil mit Detritus und unregelmäßigen Dentinvorsprüngen ausgefüllt sind.

Lebenslauf

Ich, Ewald Quas gt. Möllmann, geboren zu Sendenhorst am 14. Februar 1903, besuchte die Volksschule zu Sendenhorst bis 1915, anschließend das Gymnasium zu Beckum und das Gymnasium zu Dülmen und bestand am 14. März 1923 das Maturitätsexamen am Gymnasium zu Dülmen. Im Sommersemester 1923 studierte ich in Münster Human-Medizin. Vom Wintersemester 1923-24 bis zum Ende des Wintersemesters 1926-27 war ich an der tierärztlichen Hochschule zu Hannover immatrikuliert und bestand dortselbst zu Anfang des Sommersemesters 1926 die naturwissenschaftliche Prüfung. Vom Sommersemester 1927 ab studierte ich an der veterinär-medizinischen Fakultät der Universität München und bestand am 19. Juli 1928 die Fachprüfung. Von dieser Zeit ab habe ich vertreten und assistiert und begann im Januar 1929 mit der Anfertigung vorliegender Dissertation, während welcher Zeit ich dann wieder häufig vertreten habe. Im Februar 1930 ließ ich mich dann als prakt. Tierarzt in Lippborg i. W. nieder.

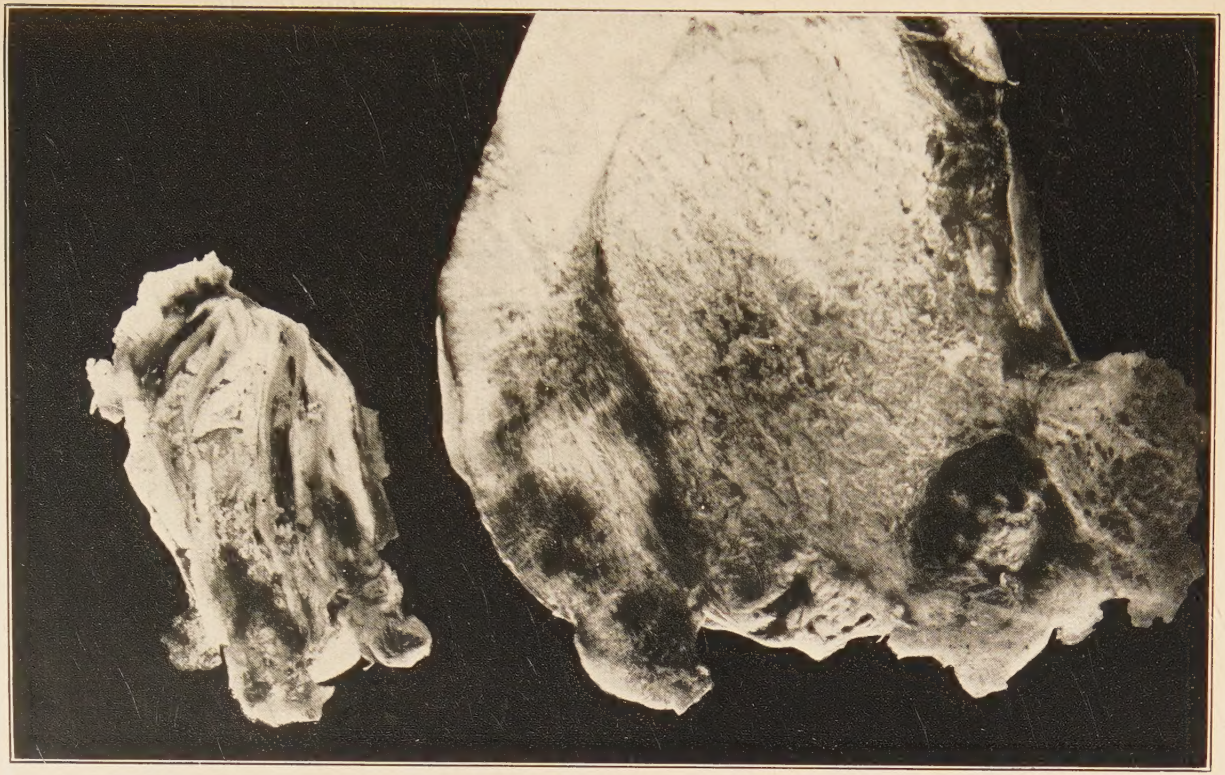

1. Großes Bild: Durchschnitt durch Knochengeschwulst mit bindegewebigem, von Schleimhaut überzogenem Mantel und spongiösem Kern. 2. Kleines Bild: Längsdurchschnitt durch Zahngebilde.

Mikroaufnahme vom Knochengeschwulst.
Grenzzone zwischen Bindegewebe, Mantel und spongiösem Kern.

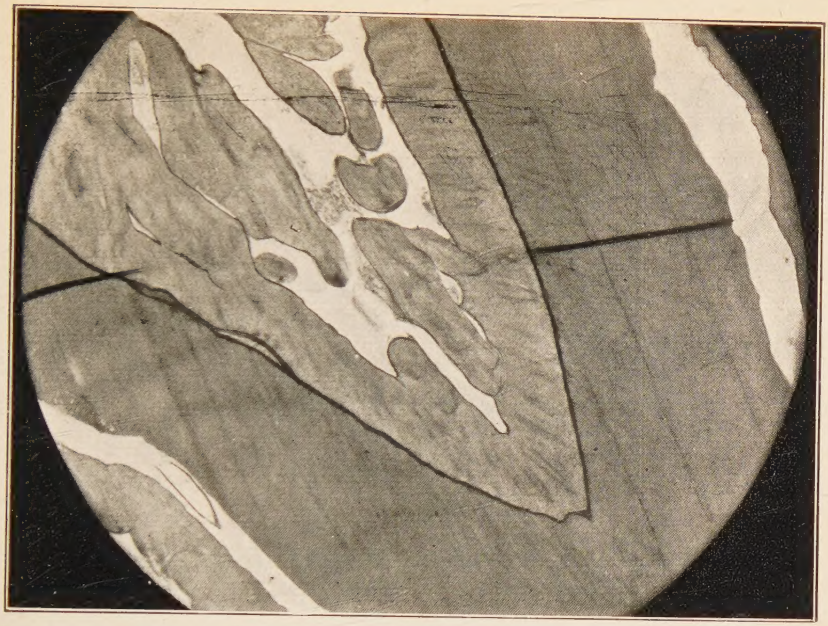

Mikroaufnahme. Längsschnitt durch das Ende einer Schmelzeinstülpung.

Zahngebilde, dem Nasenlumen zugekehrte Fläche.

Das spitze Ende ist die Ansatzstelle.